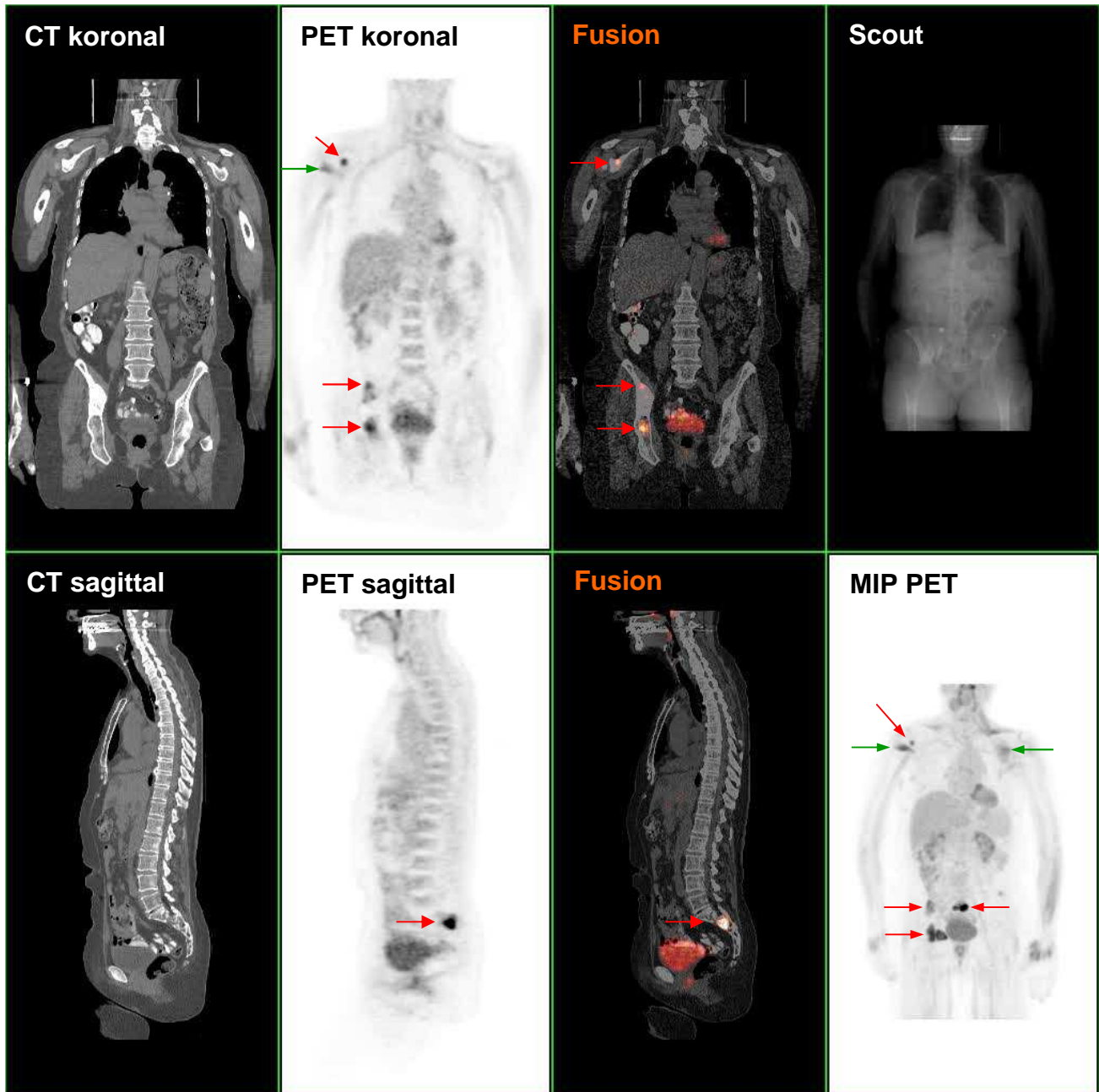


# Übersichtsblatt

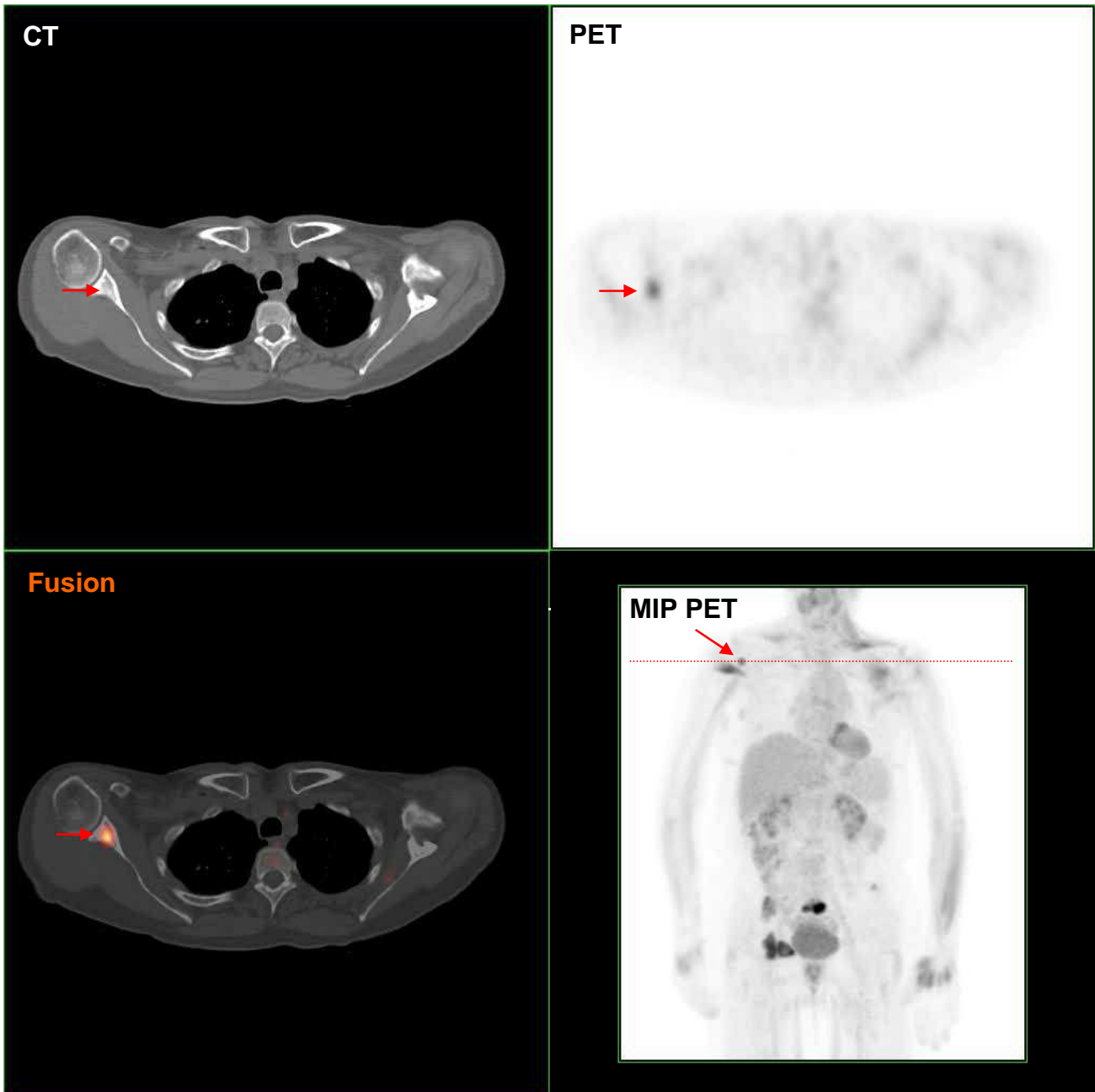
3. Mamma-Ca, \*25.7.51, F-18 FDG- PET/CT vom 19.10.2009

Südwestdeutsches  
PET-Zentrum Stuttgart  
am Diakonie-Klinikum

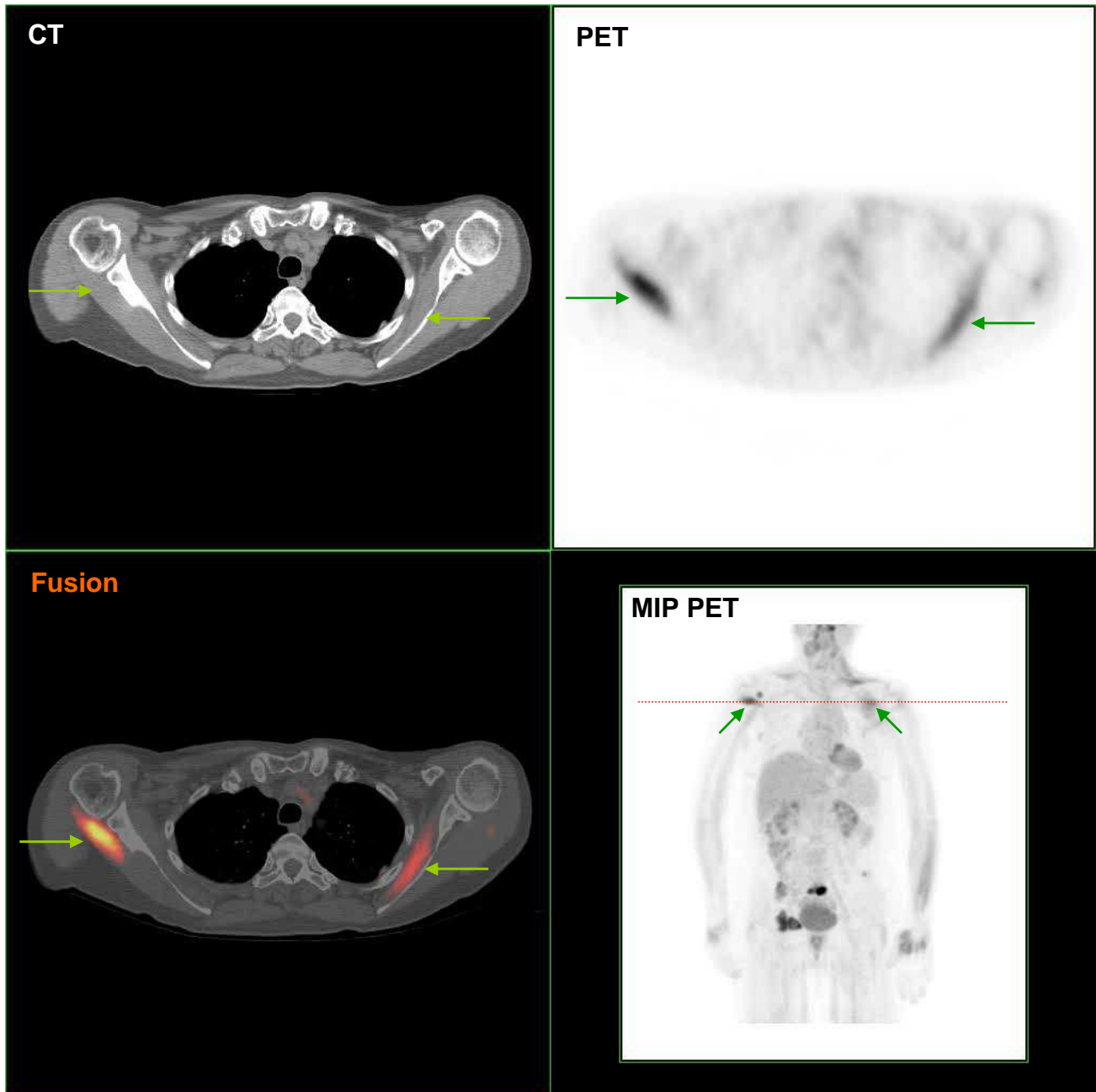


Multiple FDG-Herde im Skelettsystem (→), kompatibel mit Knochenmetastasen.

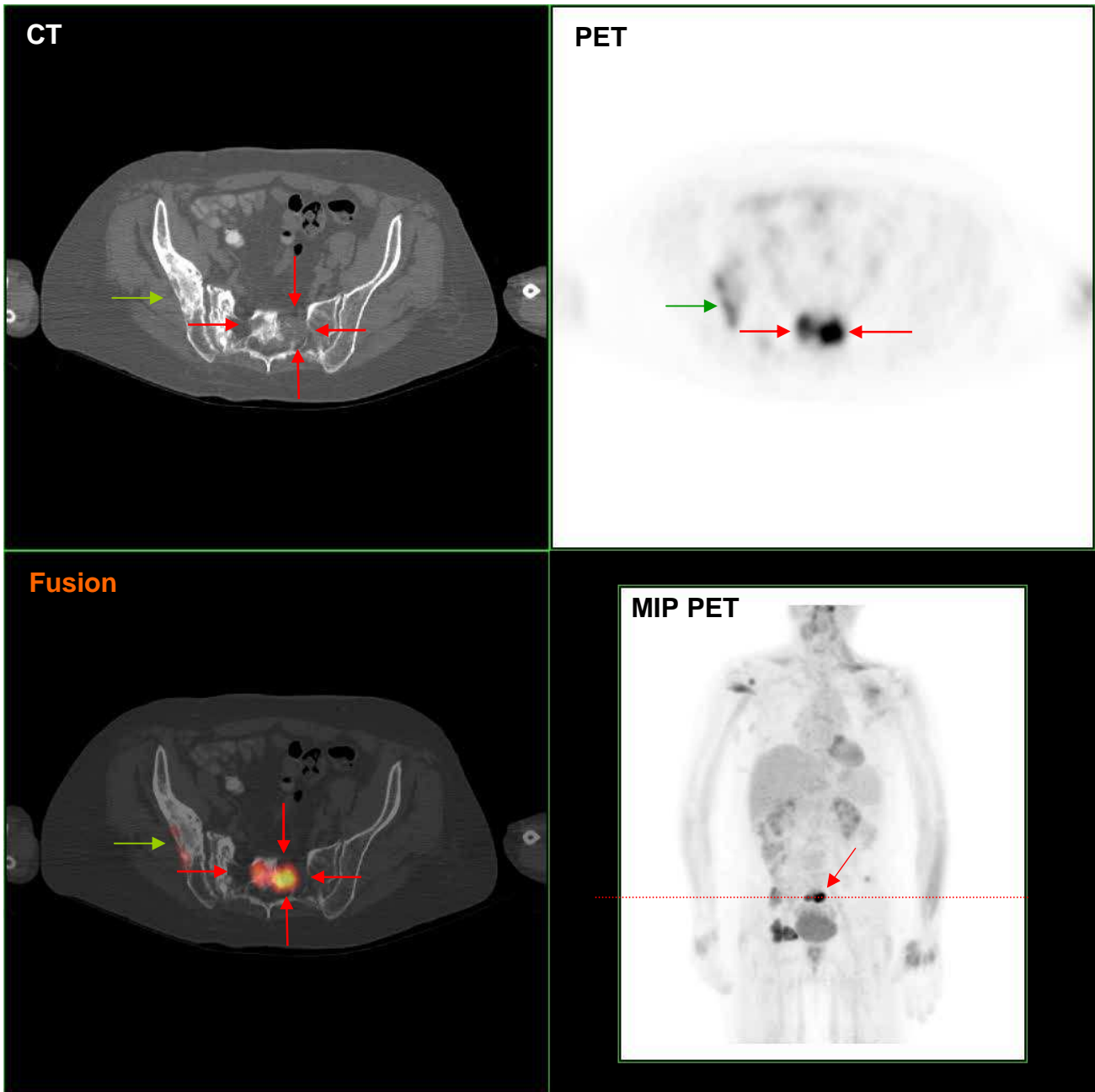
„Physiologische“ Anreicherung (→) durch Muskelaktivität im M. teres minor re. und M. subscapularis li. (siehe Seite 5).



FDG-Herd im Scapulahals rechts (→), kompatibel mit einer Knochenmetastase – im CT (noch) nicht darstellbar.

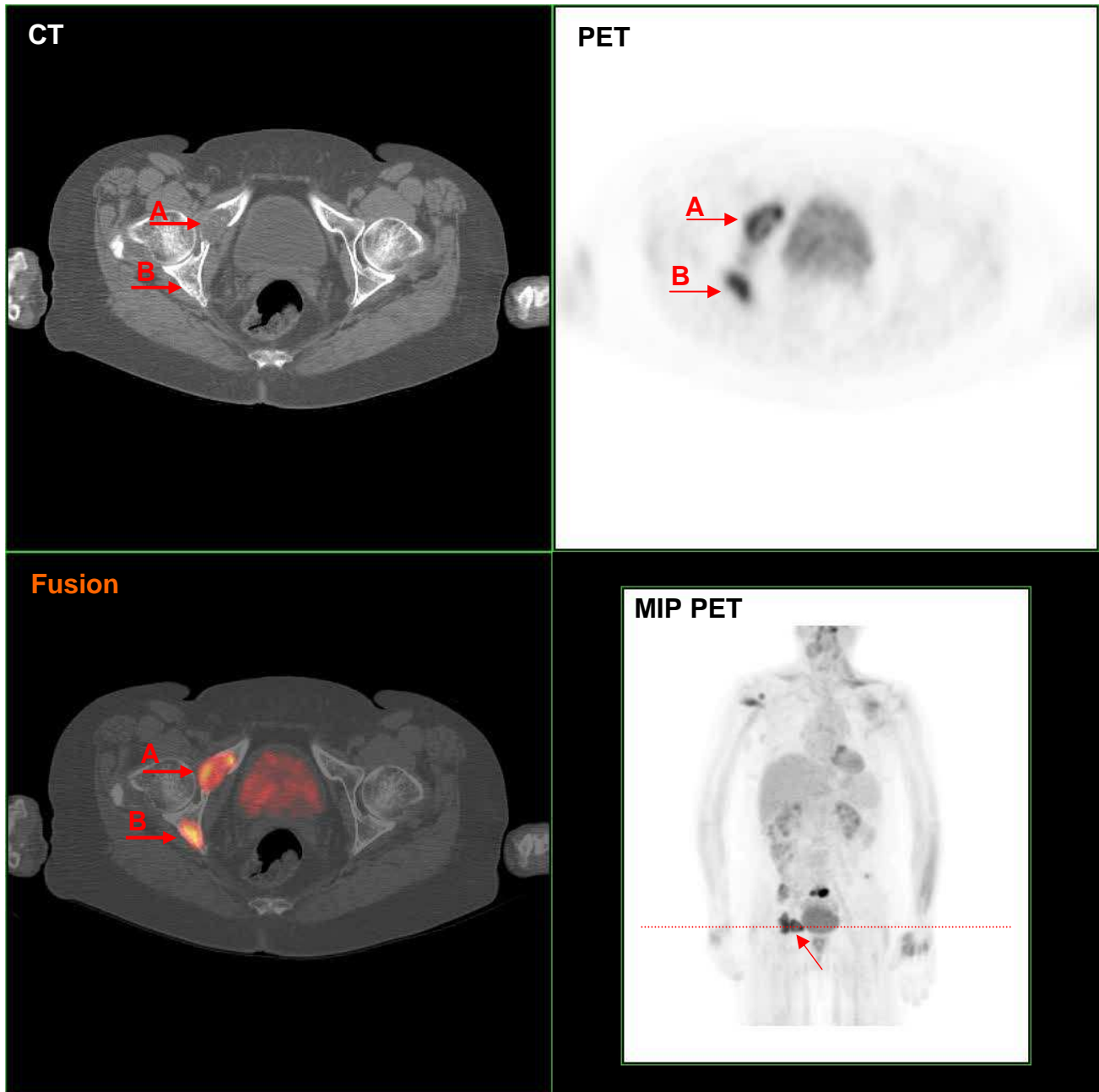


FDG-Uptake im Bereich von M. teres minor re. und M. subscapularis li. (←→) kompatibel mit „physiologischer“ Muskelanspannung.



FDG-Herd im Os sacrum (→), paramedian links mehr als rechts. Deutliche Destruktion der Knochenstruktur. Kompatibel mit einer osteolytischen Metastasierung.

Diskreter FDG-Uptake im Bereich der Beckenschaufel re. (→), am ehesten Reparaturvorgängen nach ehemaliger Fraktur an dieser Stelle entsprechend.



FDG-Herde (→) im Acetabulum rechts, kompatibel mit Knochenmetastasen (A: Im CT als osteolytisch dargestellt; B: im CT (noch) nicht dargestellt).