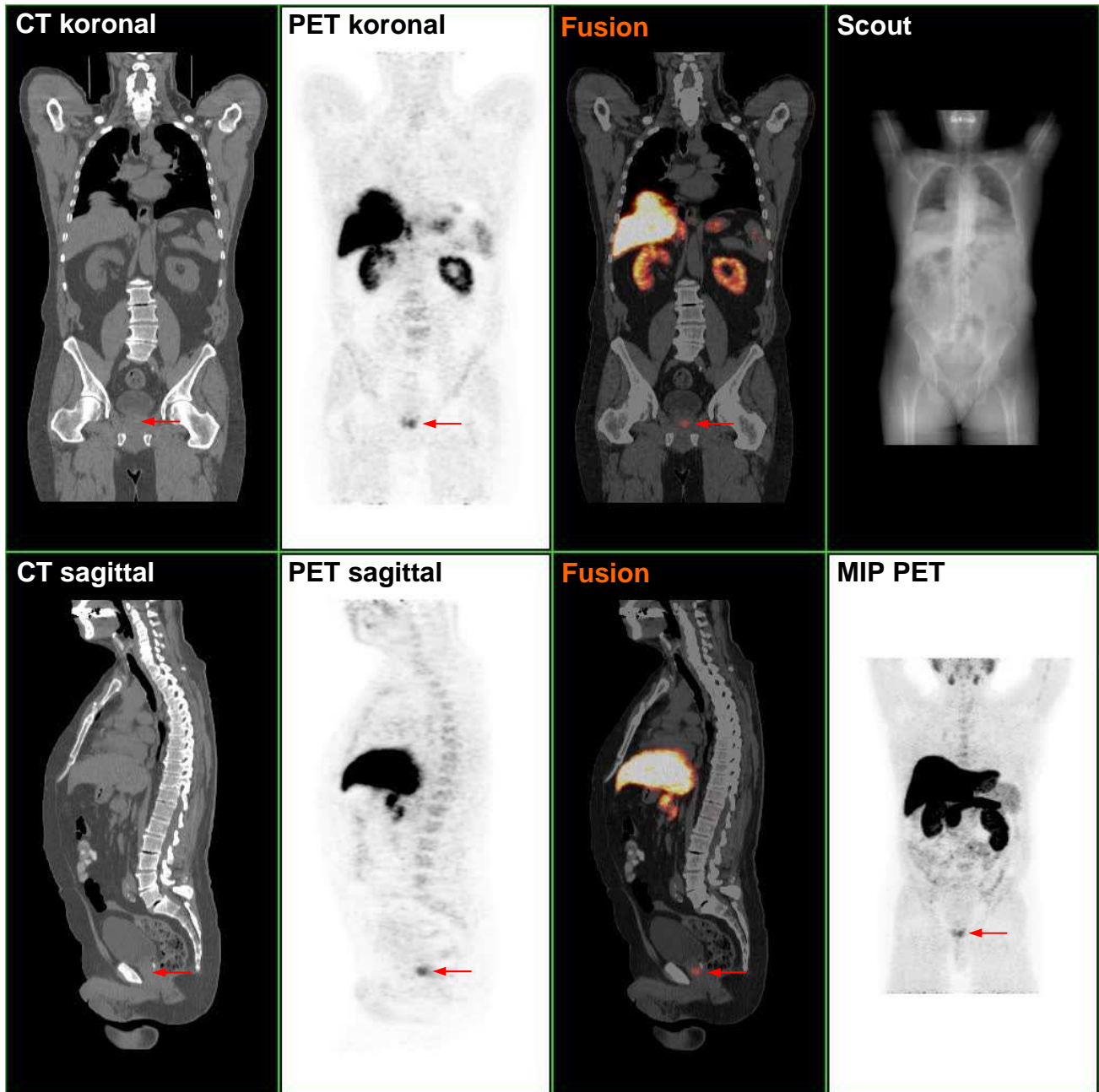


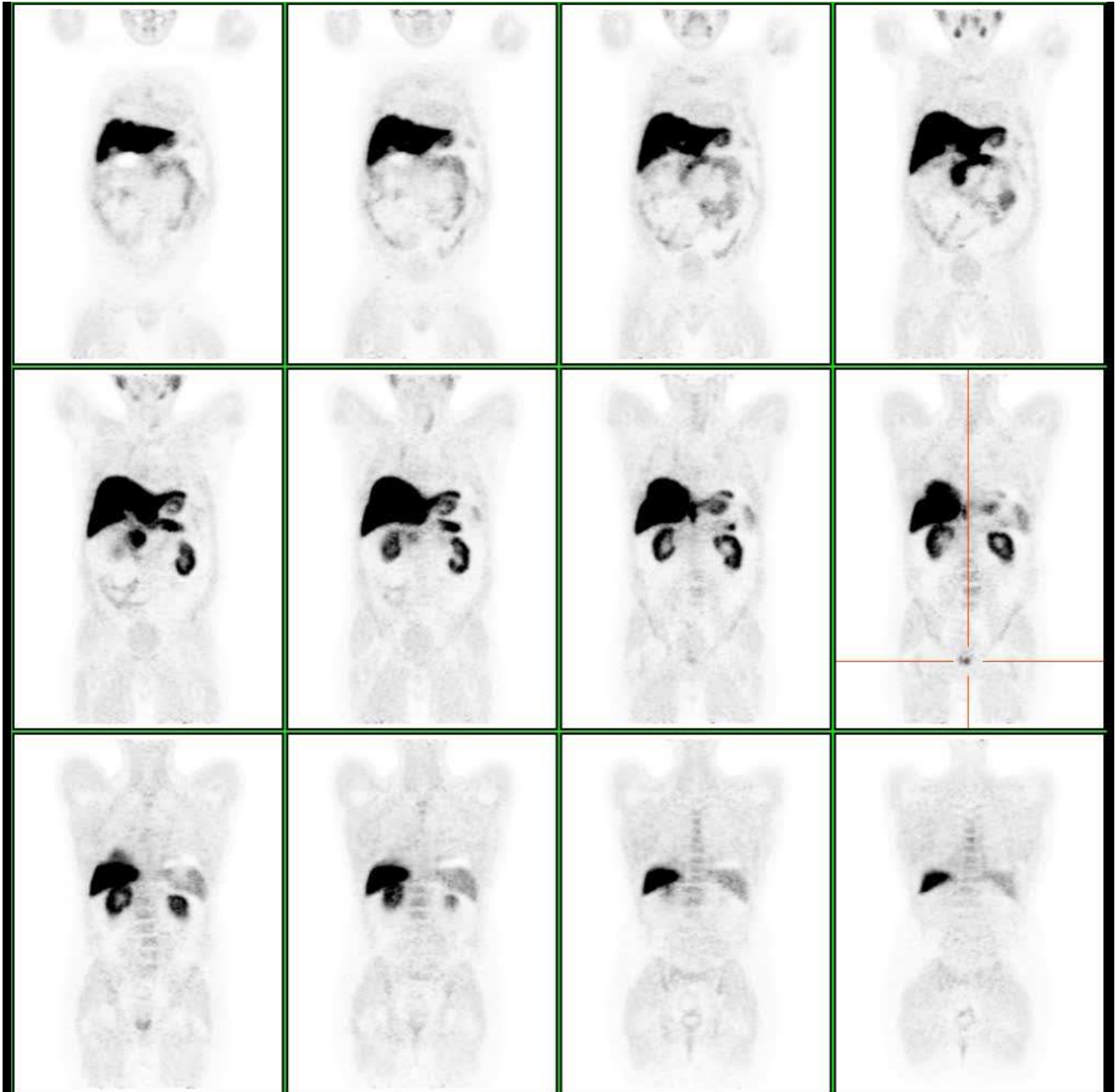
Übersichtsblatt

4a. Prostata-Carcinom; *14.6.1949, F-18 Cholin PET/CT vom 8. Januar 2010

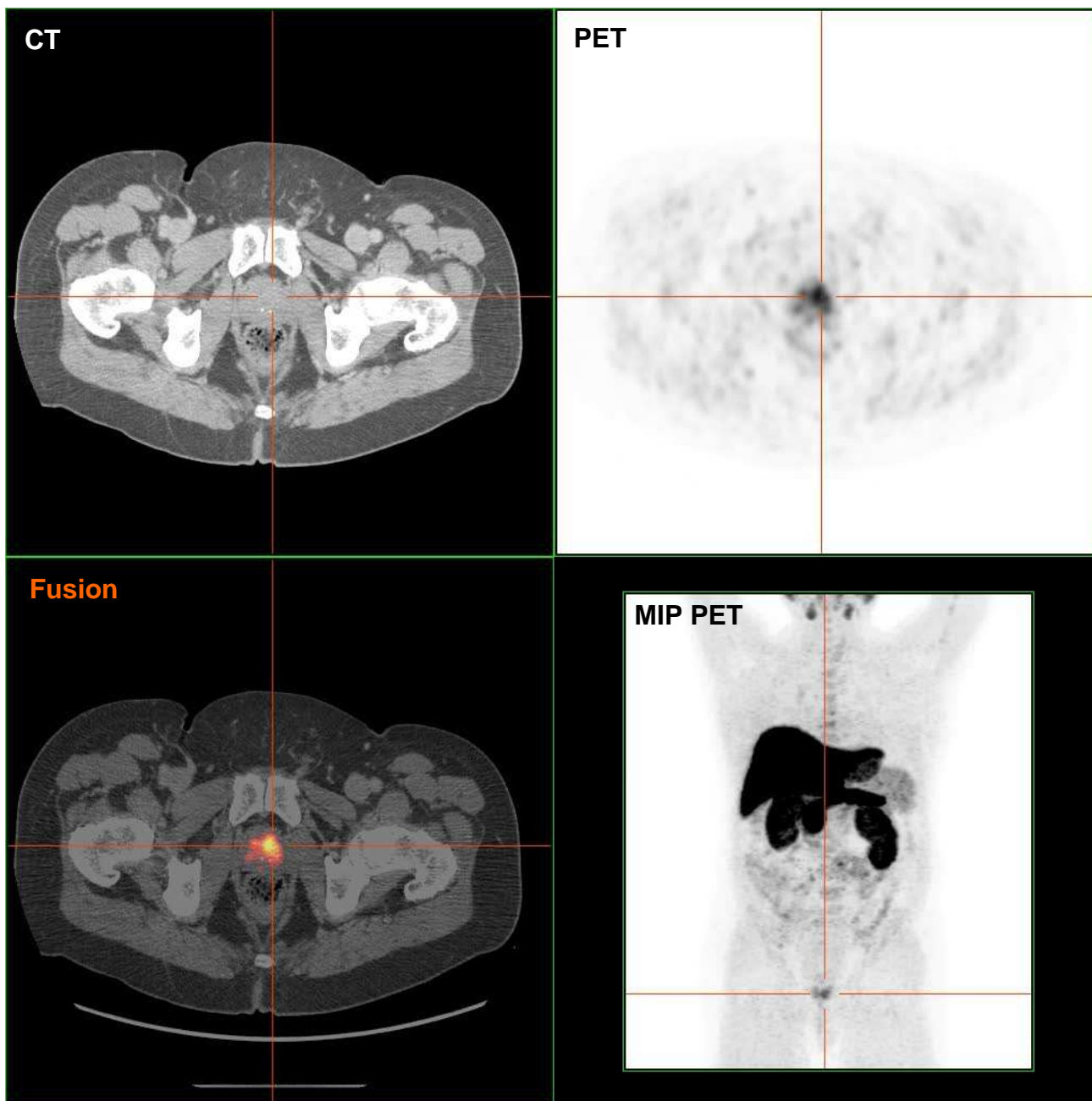
Südwestdeutsches
PET-Zentrum Stuttgart
am Diakonie-Klinikum



Eindeutig pathologischer Cholin-Herd im linken Prostata-Lappen (←),
kranial und blasennahe gelegen.



**Koronale PET-Serie von ventral nach dorsal:
Im linken Prostata-Lappen pathologisch erscheinender Cholin-Herd.**



Eindeutig pathologischer Cholin-Herd im linken Prostata-Lappen, kompatibel mit einem Prostata-Karzinom.