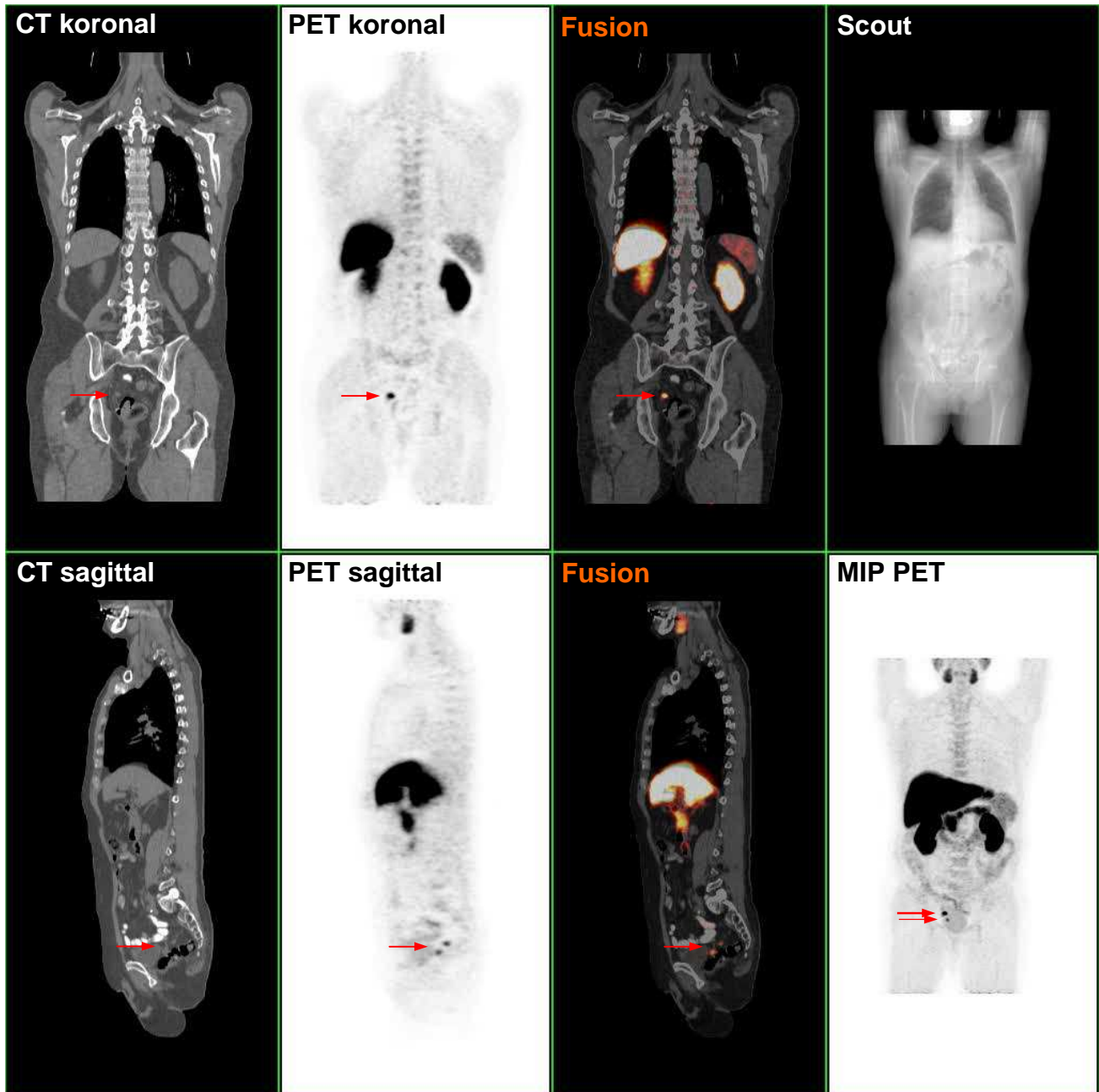


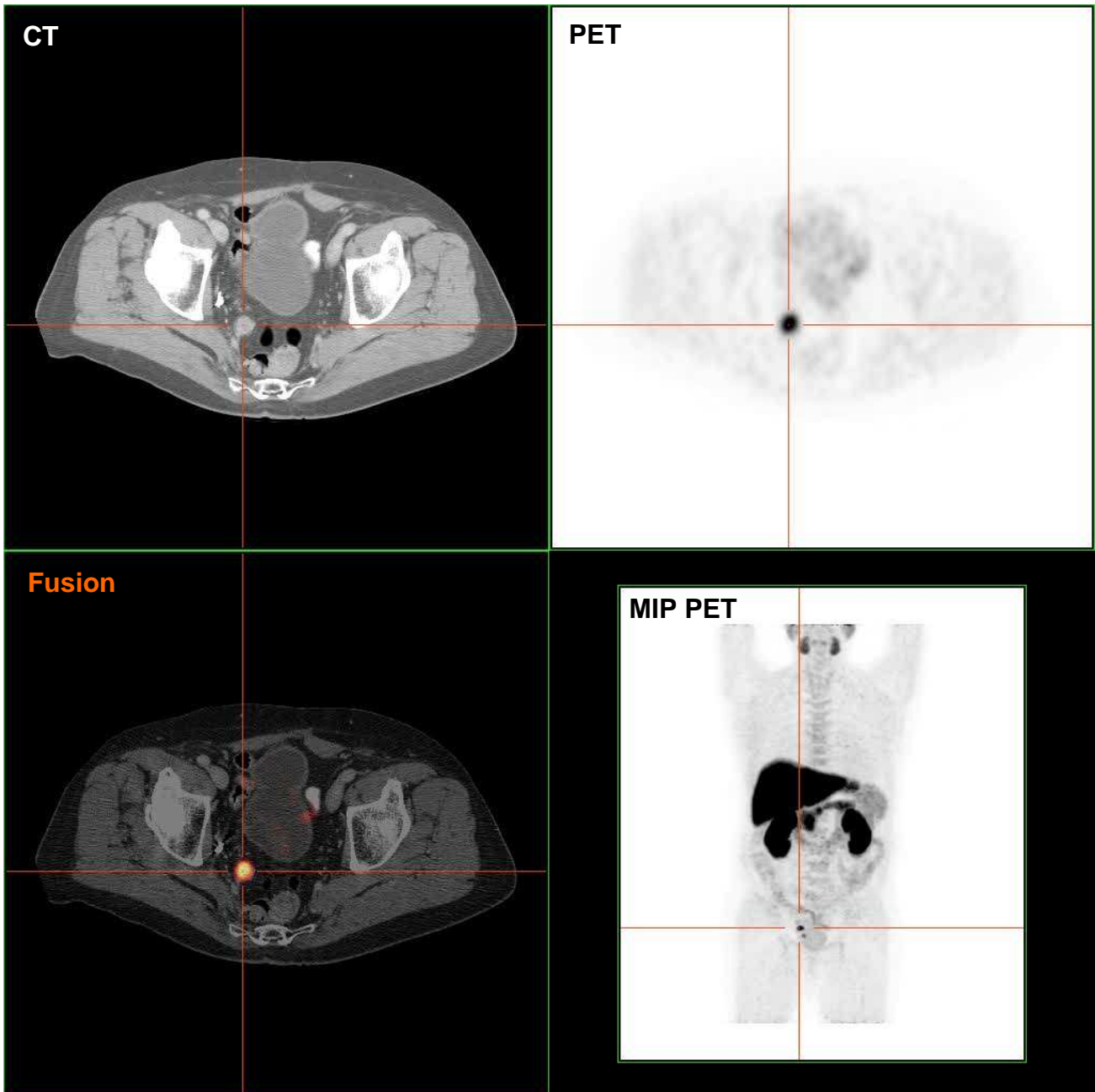
Übersichtsblatt

4b. Prostata-Carcinom *12.2.1940, F-18 Cholin PET/CT vom 12.1.2010

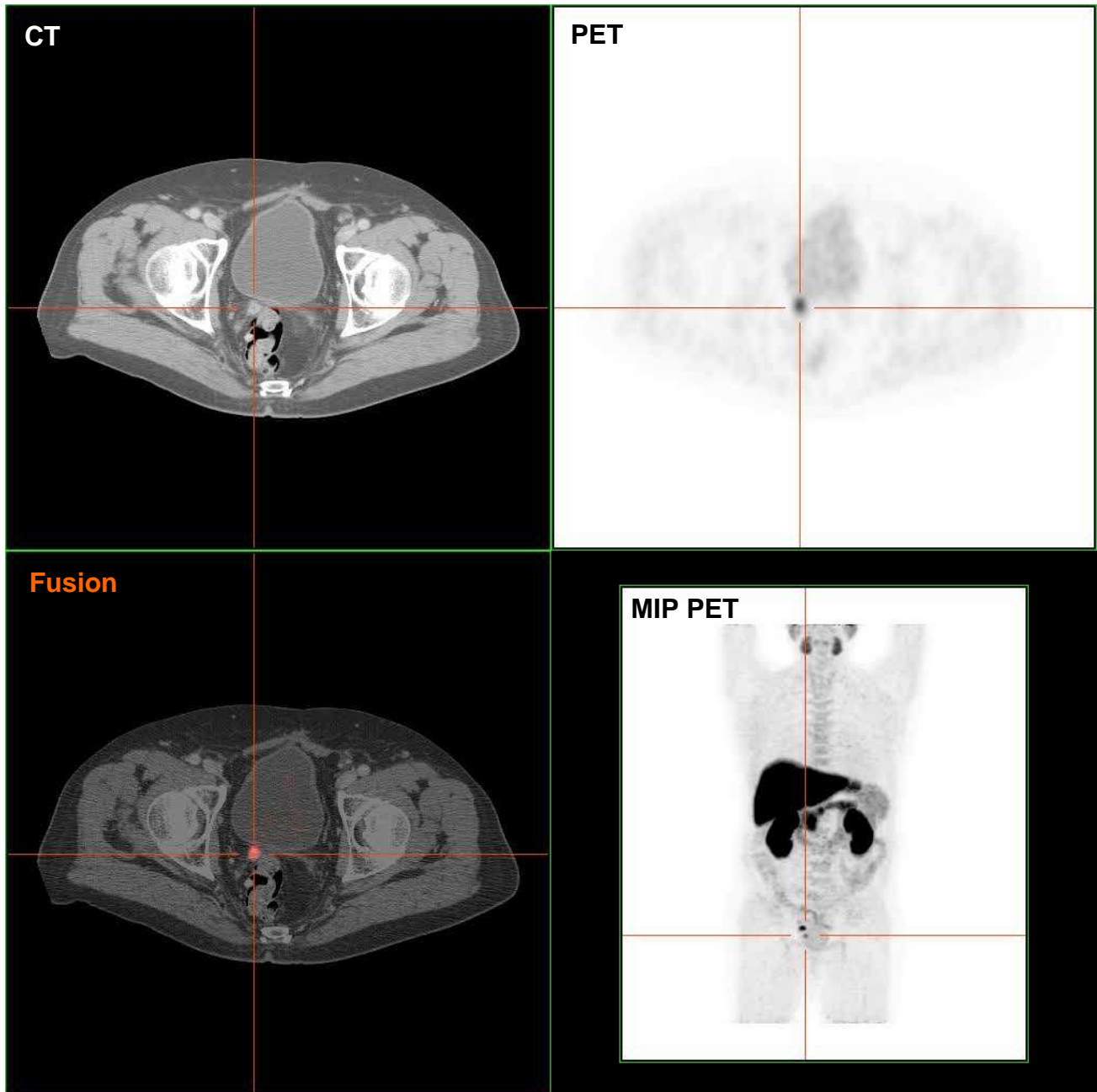
Südwestdeutsches
PET-Zentrum Stuttgart
am Diakonie-Klinikum



Im Cholin Ganzkörper PET/CT Darstellung zweier pathologisch erscheinender Cholin-Herde (→) paramedian rechts, dorsal der Blase.



Pathologischer Cholin-Herd paramedian rechts, dorsal der Blase, kompatibel mit einer Lymphknotenmetastase.



Pathologischer Cholin-Herd paramedian rechts, dorsal der Blase, bis an die Blase und das Rektum heranreichend, kompatibel mit einer Lymphknotenmetastase.