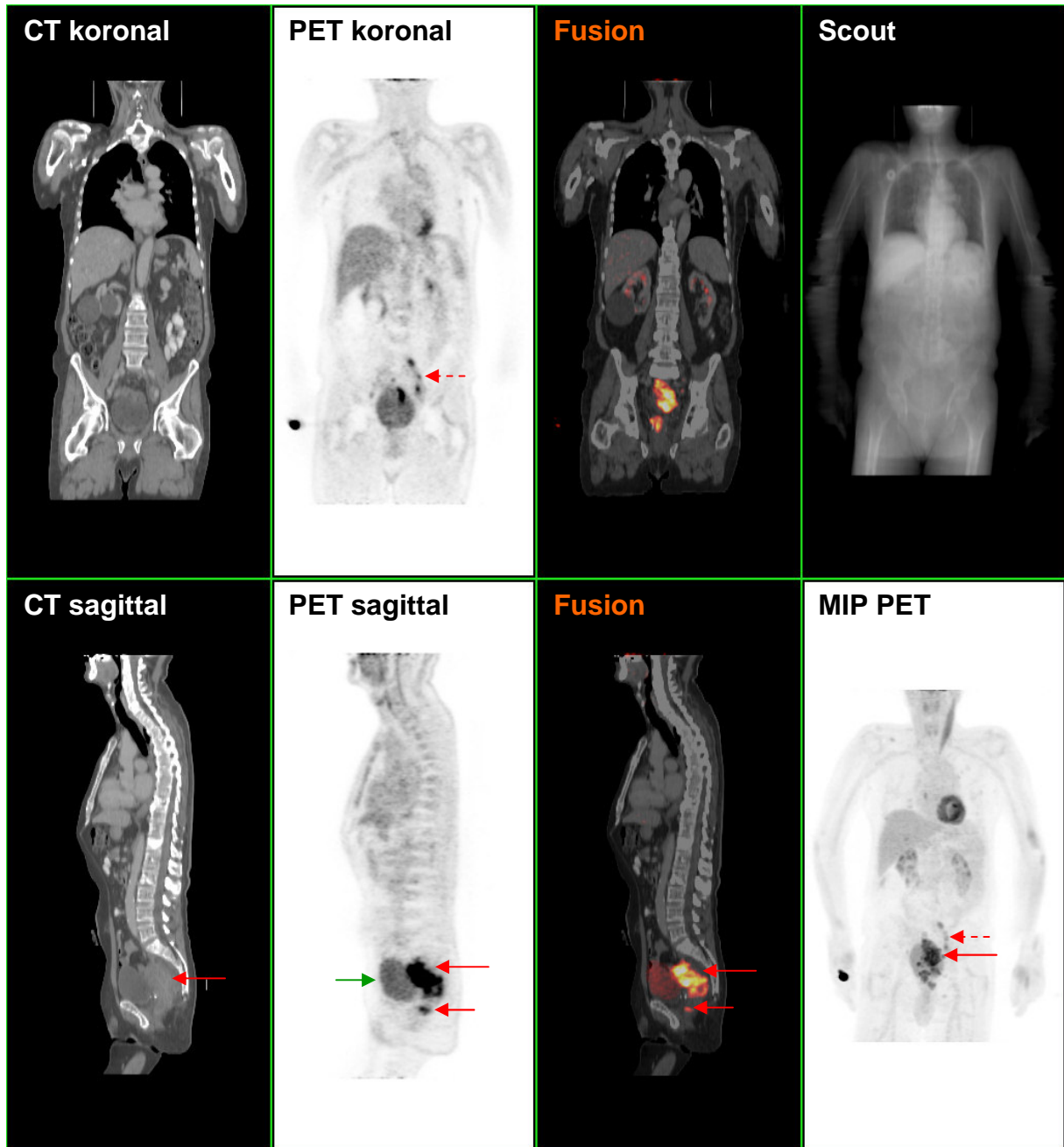


Übersicht

4d. Neuroendokr. Prostata-Ca *4.11.1938, F18-FDG PET/CT vom 22.9.09

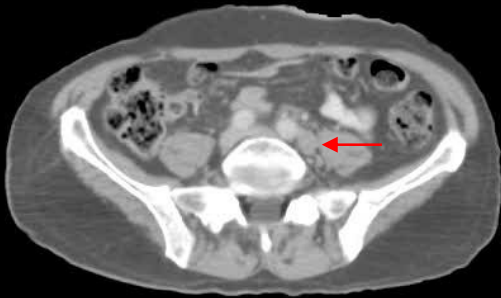
Südwestdeutsches
PET-Zentrum Stuttgart
Am Diakonie-Klinikum



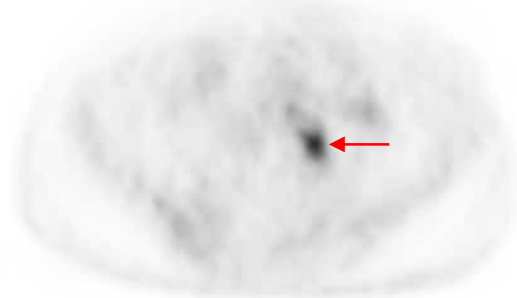
Großer Tumor (←→) zwischen Blase (→) und Sakrum.

Multiple Lymphome parailiakkal links (←--).

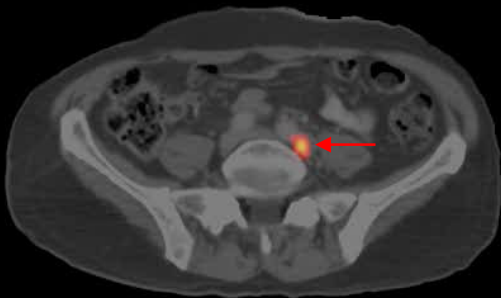
CT



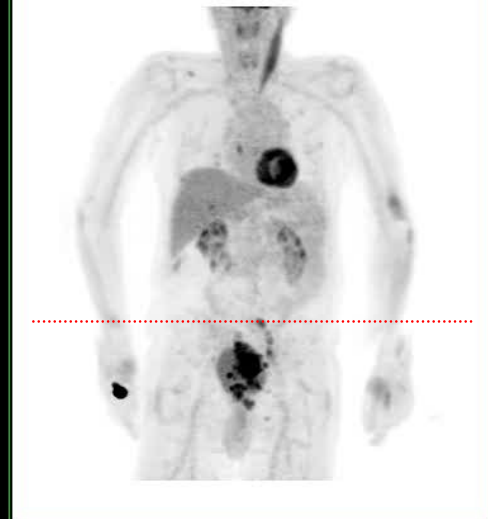PET



Fusion

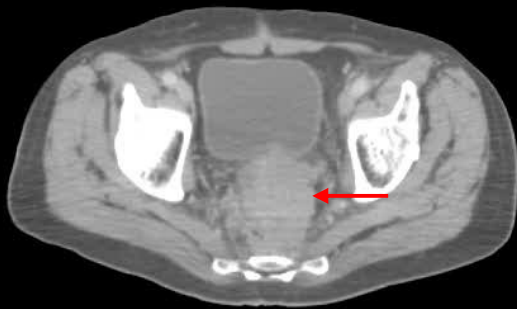

MIP PET

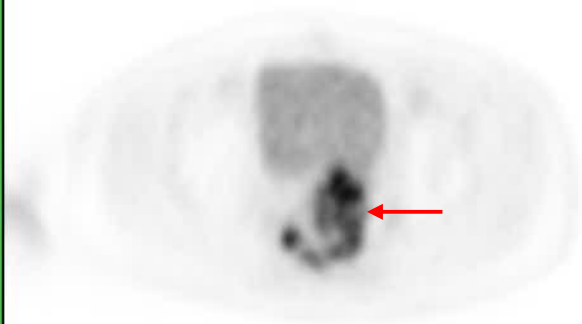


Transversalschnitt (.....) in Höhe eines Lymphoms (←) der parailiakalen Lymphomkette links.

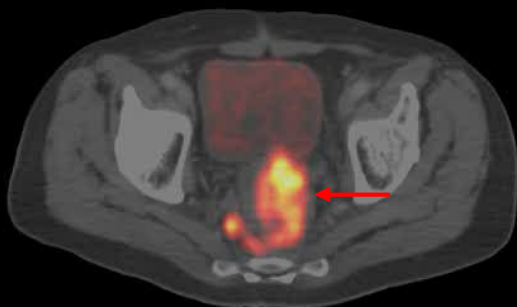
CT



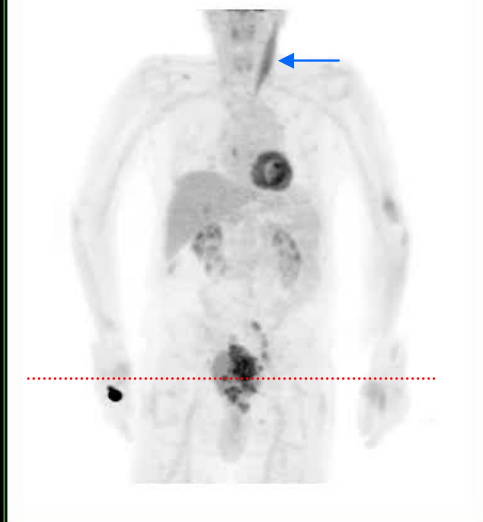PET



Fusion



MIP PET



Transversalschnitt (.....) in Höhe des großen Tumors (←); dieser reicht bis an die dorsale Blasenwand, diese möglicherweise infiltrierend. „Physiologischer“ Uptake in der linken Halsmuskulatur (←) wg. Verspannung des Patienten.